

Толкачев В. С., Бажанов С.П.,
Коршунова Г.А., Островский В.В., Шувалов С.Д.

**ХИРУРГИЧЕСКОЕ ЛЕЧЕНИЕ ПАЦИЕНТОВ
С ЗАКРЫТЫМИ ПОВРЕЖДЕНИЯМИ
СЕДАЛИЩНОГО НЕРВА ПОСЛЕ
ТОТАЛЬНОГО ЭНДОПРОТЕЗИРОВАНИЯ
ТАЗОБЕДРЕННОГО СУСТАВА**

учебно-методическое пособие

Заказ № 3342-21/26.08.1. Подписано в печать 10.08.2021 г.
Усл. печ. л. 1,4. Тираж 100 экз.

Отпечатано: Издательский центр ООО «Амрит»
410004, г. Саратов, ул. Чернышевского, 88 литер «у».
тел. 8(8452) 24 86 33, 8 800 700-86 33
zakaz@amirit.ru

Федеральное государственное бюджетное образовательное
учреждение высшего образования
«Саратовский государственный медицинский университет
имени В.И. Разумовского»
Министерства здравоохранения Российской Федерации

Научно-исследовательский институт травматологии,
ортопедии и нейрохирургии

Толкачев В. С., Бажанов С.П.,
Коршунова Г.А., Островский В.В., Шувалов С.Д.

**ХИРУРГИЧЕСКОЕ ЛЕЧЕНИЕ ПАЦИЕНТОВ
С ЗАКРЫТЫМИ ПОВРЕЖДЕНИЯМИ
СЕДАЛИЩНОГО НЕРВА ПОСЛЕ ТОТАЛЬНОГО
ЭНДОПРОТЕЗИРОВАНИЯ ТАЗОБЕДРЕННОГО
СУСТАВА**

учебно-методическое пособие

Саратов
2021

Федеральное государственное бюджетное образовательное
учреждение высшего образования
«Саратовский государственный медицинский университет
имени В.И. Разумовского»
Министерства здравоохранения Российской Федерации

Научно-исследовательский институт травматологии,
ортопедии и нейрохирургии

Толкачев В. С., Бажанов С.П.,
Коршунова Г.А., Островский В.В., Шувалов С.Д.

**ХИРУРГИЧЕСКОЕ ЛЕЧЕНИЕ ПАЦИЕНТОВ
С ЗАКРЫТЫМИ ПОВРЕЖДЕНИЯМИ
СЕДАЛИЩНОГО НЕРВА ПОСЛЕ ТОТАЛЬНОГО
ЭНДОПРОТЕЗИРОВАНИЯ ТАЗОБЕДРЕННОГО
СУСТАВА**

учебно-методическое пособие

Саратов
2021

УДК 611.835.8:616.728.2-089
ББК 54.58
Х50

Учебно-методическое пособие предназначено для слушателей центра дополнительного профессионального образования института подготовки кадров высшей квалификации и дополнительного профессионального образования при освоении дополнительной профессиональной программы повышения квалификации «Тактика и лечение пациентов с хронической патологией опорно-двигательной системы» в рамках системы непрерывного медицинского (фармацевтического) образования для врачей по специальности «травматология и ортопедия».

Составители: Толкачев В.С., д. м. н. Бажанов С.П., к. м. н. Коршунова Г.А.,
д. м. н. Островский В.В., Шувалов С.Д.

Рецензенты: д.м.н., доцент, заведующий кафедрой нейрохирургии СГМУ А.А. Чехонацкий;
д.м.н., главный внештатный нейрохирург Северо-Западного федерального округа, руководитель отделения хирургии опухолей головного и спинного мозга № 2 ФГБУ «НМИЦ им. В.А. Алмазова» Д.А. Гуляев

*Учебно-методическое пособие утверждено на заседании
научной проблемной комиссии СГМУ
по травматологии, ортопедии и нейрохирургии
(протокол № 7 от 10.08.2021 г.)*

© СГМУ, 2021

Содержание

1. Введение.....	6
2. Показания к использованию медицинской технологии.....	7
3. Противопоказания к использованию медицинской технологии.....	8
4. Описание медицинской технологии.....	8
4.1. Предоперационная подготовка больных.....	8
4.2. Техника оперативного вмешательства.....	8
4.3. Послеоперационное ведение больных.....	10
5. Возможные осложнения при использовании медицинской технологии и способы их устранения.....	11
6. Эффективность использования медицинской технологии.....	11
Вопросы для самоконтроля.....	12
Основная литература.....	13
Дополнительная литература.....	14
Периодические издания.....	14
Приложение 1. Оборудование, расходные материалы.....	15

1. Введение

Повреждения нервов встречаются в 3–5% случаев травм опорно-двигательного аппарата, при этом тракционный механизм повреждения нерва, по данным ряда авторов, составляет 6–10%^{1, 2}. Наиболее подверженными тракционному воздействию являются стволы плечевого сплетения и седалищного нерва (СН), что объясняется их топографо-анатомическими особенностями³. Несмотря на сохранение анатомической структуры нервных стволов, тракционное повреждение периферических нервов сопровождается грубым нарушением функции пораженной конечности в результате быстро прогрессирующих денервационных процессов с последующим формированием атрофии, фиброза мышечной ткани и контрактур в суставах конечности, а также формированием комплексного регионарного болевого синдрома⁴. Далеко не всегда достигаются удовлетворительные ближайшие и отдаленные результаты лечения подобной категории пациентов, отмечается высокая частота инвалидизации, особенно среди лиц молодого, трудоспособного возраста⁵.

Наиболее частыми причинами закрытых тракционных повреждений седалищного нерва являются вывихи головки бедренной кости, длительное нахождение пациента на скелетном вытяжении, переломы со смещением костных фрагментов, а также повреждение нерва во время хирургических вмешательств травматолого-ортопедического профиля на нижних конечностях^{6, 7}.

Повреждение седалищного нерва в области подгрушевидного отверстия и верхней трети бедра – так называемое «высокое» повреждение – наиболее часто встречается при тотальном эндопротезировании (ТЭП) тазобедренного сустава. Его особенностью является высокое

¹ Lehmann, W. What Is the Frequency of Nerve Injuries Associated With Acetabular Fractures? /W. Lehmann, M. Hoffmann, F. Fensky et al. // Clin. Orthop. Relat. Res. — 2014. — № 11. — P. 3395–3403.

² Малоинвазивные методы лечения повреждений периферических нервов / Худяев, А.Т. [и др.] // Генный ортопедии. — 2012. — № 1. — с. 85–88.

³ Новиков, М.Л. Травматические повреждения плечевого сплетения и современные способы хирургической коррекции часть I. Диагностика повреждений плечевого сплетения. / М. Л. Новиков // Нервно-мышечные болезни. — 2012. — №4. — с. 19–27.

⁴ Корячкин, В.А. Комплексный регионарный болевой синдром/ В.А. Корячкин // Травматология и ортопедия России. — 2014. — № 3. — с. 147–156.

⁵ Берснев, В. П. Практическое руководство по хирургии нервов / В. П Берснев, Г. С. Кокки, Т. О. Извекова — СПб.: РНХИ им. проф. А. Л. Поленова, 2009. — 296 с.

⁶ Нейропатия седалищного нерва у пациентки после эндопротезирования по поводу врожденного вывиха головки бедра (клинический случай из практики) / Мещерягина, И.А. [и др.] // Генный ортопедии. — 2014. — № 3. — с. 82–88.

⁷ Попович, М.И. Тракционная травма элементов сосудисто-нервного пучка / М. И. Попович // Оренбургский медицинский вестник. — 2014. — № 7. — с. 19–23.

повреждение нерва с сохранением анатомической целостности нерва (нейропраксия, аксонотмезис по классификации Seddon, 1943) и формированием стойкого болевого синдрома в конечности, что обуславливает сложность комплексного лечения пациентов с данной патологией⁸.

По данным ряда авторов, хирургическое лечение с применением методики прямой электростимуляции нервных стволов является одним из наиболее эффективных и обоснованных способов восстановления проводимости поврежденного нерва при закрытых тракционных повреждениях, в частности СН^{9, 10, 11}. Однако изолированная стимуляция только дистального отрезка нервного ствола не всегда приводит к хорошим ближайшим и отдаленным результатам, что объясняется ретроградной дегенерацией, затрагивающей проксимальный отрезок и сегментарный аппарат спинного мозга (СМ)¹². По экспериментальным данным известно, что грубое повреждение СН вызывает дегенеративные изменения до 40% мотонейронов сегментарного аппарата СМ, особенно в первый месяц после получения травмы, при этом регенерация осуществляется за счет так называемых «резервных нейронов»¹³.

Разработанная нами методика позволяет производить стимуляцию как дистального, так и проксимального отрезков нерва, а также сегментарного аппарата спинного мозга, что ускоряет темпы восстановления функции конечности, улучшает ближайшие и отдаленные результаты лечения больных, сокращает общие сроки лечения.

2. Показания к использованию медицинской технологии

- G57.0 Поражение седалищного нерва.

⁸ Шостак, Н.А. Комплексный регионарный болевой синдром/ Н. А. Шостак, Н.Г Правдюк, А. А. Клименко // Клиницист. — 2013. — № 1. — с. 41–46.

⁹ См. 2.

¹⁰ См. 6.

¹¹ Щудло, Н.А. Морфометрическая оценка эффективности посттравматической регенерации периферического нерва при однократном и повторном курсах электростимуляции/Н.А. Щудло, И. В. Борисова, М.М. Щудло // Морфология. — 2012. — № 6. — с.30-35.

¹² Мещерягина, И.А. Применение комбинированной электростимуляции при изолированных и сочетанных повреждениях периферических нервов верхних и нижних конечностей /И.А. Мещерягина, А.А. Скрипников // Российский медицинский журнал. — 2015. — № 3. — с. 14–19.

¹³ Тимофеева Л.Б. Морфология спинномозгового узла в норме и после перерезки седалищного нерва у взрослой крысы: диссертация кандидата биологических наук. Нижний Новгород, 2011. — 116 с.

3. Противопоказания к использованию медицинской технологии

- психические расстройства и расстройства поведения (F00-F99);
- сердечная недостаточность (I50);
- легочно-сердечная недостаточность (I27.9);
- внутричерепные кровоизлияния (I60-I62);
- синдром системного воспалительного ответа неинфекционного происхождения с органной недостаточностью (R65.3).

4. Описание медицинской технологии

4.1. Предоперационная подготовка больных

В предоперационном периоде проводят неврологический осмотр больного с оценкой степени выраженности: пареза, нарушений чувствительности по 5-бальной шкале, болевого синдрома по шкале ВАШ. Степень нарушения функции нижней конечности определяется по шкале ODI. Определяется наличие трофических изменений мягких тканей. Для уточнения степени нарушения проводимости и выраженности дегенеративных изменений в мышечной ткани проводят электронейромиографию (ЭНМГ) с электромиографией (ЭМГ). Для уточнения уровня повреждения седалищного нерва на бедре используют методику магнитной стимуляции. С целью оценки выраженности рубцово-спаечного процесса выполняют ультразвуковое исследование (УЗИ) и магнитно-резонансную томографию (МРТ) нерва. Выполняют рентгенографию тазобедренных суставов для исключения костно-травматической патологии, которая может привести к сдавлению седалищного нерва (перелом заднего края вертлужной впадины). Для оценки степени выраженности дегенеративно-дистрофических изменений выполняют рентгенографию поясничного отдела позвоночника.

4.2. Техника оперативного вмешательства

Оперативное вмешательство при закрытых повреждениях СН осуществляют следующим образом. Больного укладывают на живот на ортопедический стол, операцию выполняют под спинномозговой анестезией.

После обработки операционного поля поврежденной конечности выполняют доступ к СН на уровне повреждения по проекционной линии, соединяющей середину нижней ягодичной складки (середину расстояния между седалищным бугром и большим вертелом

бедр) с серединой подколенной ямки. Послойно рассекают кожу с подкожной клетчаткой и элементами поверхностной фасции, широкую фасцию бедра. В верхней трети бедра головку двуглавой мышцы бедра смещают кнутри, в нижней трети бедра двуглавая мышца бедра смещается кнаружи. Полусухожильная и полуперепончатая мышцы при доступе к СН в нижней трети бедра смещаются кнутри, то есть в ту же сторону, с которой они ограничивают подколенную ямку.

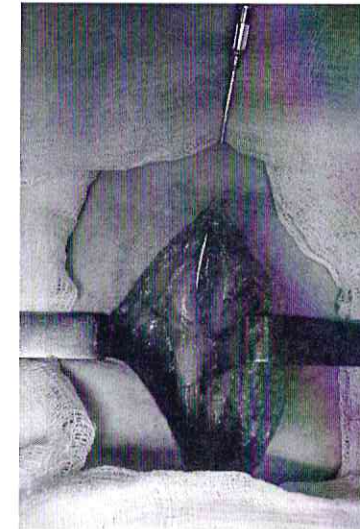


Рисунок 1. Невролиз седалищного нерва на уровне верхней трети бедра, установка электрода для стимуляции

После визуализации нерва на уровне повреждения проводят тщательный микрохирургический невролиз. Для оценки внутривольных изменений проводят интраоперационное УЗИ. Затем проводят имплантацию электрода непосредственно на ствол нерва, выше и ниже уровня повреждения на участки нерва с наиболее сохранной миелиновой оболочкой, что определяется с помощью системы для интраоперационного нейрофизиологического мониторинга по оценке проводимости нерва (показатели скорости проведения импульсов). Электрод выводят через кожу медиальнее хирургической раны и подшивают к коже. Рана послойно ушивается узловыми швами.

На следующий день выполняют имплантацию эпидуральных электродов. В положении больного на животе, под местной анестезией проводят пункцию эпидурального пространства

иглой типа Tuohy 14g под контролем электронно-оптического преобразователя, при этом срез иглы направляют под углом 45° или меньше. Электрод имплантируют на сегментарный аппарат спинного мозга на уровне Th12-L1 позвонков.

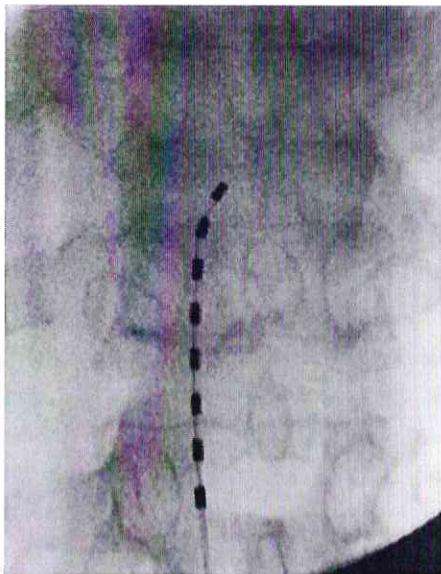


Рисунок 2. Эпидуральный электрод установлен на сегментарный аппарат СМ. Контроль корректности установки эпидурального электрода осуществляют с помощью ЭОП и тестовой стимуляции. Электрод выводят через контрапертуру и фиксируют к коже узловыми швами

4.3. Послеоперационное ведение больных

В течение 5-7 дней назначают анальгетики для купирования ранней послеоперационной боли, проводится антибиотикотерапия с целью профилактики инфекционных осложнений. В области выхода электродов проводят асептическую обработку кожи в месте послеоперационной раны с периодичностью 1 раз в 2 суток.

В раннем послеоперационном периоде проводят курс электростимуляции (ЭНС). Проводят сеансы поочередной электростимуляции периферического нерва и сегментарного аппарата спинного мозга. Параметры стимулирующего тока подбираются индивидуально для каждого пациента. Используют минимальные показатели, при которых регистрируют вызванный ответ с мышц голени. Сеансы проводят 3-4 раза в день по 15-20 минут в течение

21 суток. Стимуляция проводится с помощью персональных портативных стимуляторов с принадлежностями. При отсутствии противопоказаний назначают физиотерапевтические процедуры — стимуляцию мышц голени и бедра с помощью синусоидальных модулированных токов.

В послеоперационном периоде проводят повторную оценку ЭНСГ и ЭНСГ показателей, повторное клинико-неврологическое тестирование с использованием шкальных методик и оценивают их динамику, после чего производят удаление электродов.

5. Возможные осложнения при использовании медицинской технологии и способы их устранения

В процессе лечения может отмечаться развитие инфекционного процесса в области установки электродов. При имплантации эпидуральных электродов возможно повреждение ТМО с дальнейшим развитием ликвореи, однако при проведении исследования каких-либо осложнений ни у одного пациента зарегистрировано не было.

6. Эффективность использования медицинской технологии

Предлагаемая технология лечения закрытых повреждений СН применена у 50 пациентов. Во всех случаях использования способа удалось добиться выраженного снижения болевого синдрома и положительной динамики по клинико-неврологическим данным.

При проведении контрольной ЭНСГ анализ показателей М-ответов демонстрировал четкую тенденцию к росту амплитуд. В основной группе (группа двухуровневой ЭНСГ) темпы роста амплитуды М-ответа были более выраженными, чем в группе сравнения (группа одноуровневой ЭНСГ). По данным ЭНСГ, у всех пациентов в мышцах сохранялась денервационная активность, но у всех больных основной группы «зарождающиеся» потенциалы двигательных единиц, свидетельствующие о процессах реиннервации, регистрировались не только в полусухожильной мышце и длинной головке бицепса, но и в короткой головке двуглавой мышцы бедра.

Основная экономическая эффективность технологии базируется на восстановлении функции конечности и, как следствие, снижении длительности временной и стойкой нетрудоспособности пациентов.

Вопросы для самоконтроля

1. Каковы основные этиологические факторы закрытых повреждений седалищного нерва у пациентов после тотального эндопротезирования тазобедренного сустава?
2. Перечислите основные показания к хирургическому лечению пациентов с закрытыми повреждениями седалищного нерва у пациентов после тотального эндопротезирования тазобедренного сустава?
3. Каковы основные противопоказания к хирургическому лечению пациентов с закрытыми повреждениями седалищного нерва у пациентов после тотального эндопротезирования тазобедренного сустава?
4. Перечислите основные этапы предоперационной подготовки пациентов с закрытыми повреждениями седалищного нерва у пациентов после тотального эндопротезирования тазобедренного сустава.
5. Опишите особенности хирургического доступа к седалищному нерву при его закрытых повреждениях после эндопротезирования тазобедренного сустава.
6. Перечислите особенности имплантации на сегментарный аппарат спинного мозга и критерии корректности положения эпидурального электрода.
7. Опишите основные оперативные приемы хирургического лечения при закрытых повреждениях седалищного нерва после тотального эндопротезирования тазобедренного сустава.
8. Опишите особенности послеоперационного ведения больных при закрытых повреждениях седалищного нерва после тотального эндопротезирования тазобедренного сустава.
9. Перечислите возможные осложнения хирургического лечения больных с закрытыми повреждениями седалищного нерва после тотального эндопротезирования тазобедренного сустава и способы их устранения.
10. Каковы критерии эффективности хирургического лечения больных с закрытыми повреждениями седалищного нерва после тотального эндопротезирования тазобедренного сустава?

Основная литература

1. Котельников, Г. П. Травматология и ортопедия : учебник / Котельников Г. П. , Ларцев Ю. В. , Рыжов П. В. . - 2-е изд. , перераб. - Москва : ГЭОТАР-Медиа, 2021. - 560 с. - ISBN 978-5-9704-5900-3. - Текст : электронный // ЭБС "Консультант студента" : [сайт]. - URL : <https://www.studentlibrary.ru/book/ISBN9785970459003.html> (дата обращения: 20.08.2021). - Режим доступа : по подписке.
2. Травматология и ортопедия : учебное пособие / под ред. Кавалерского Г. А. и Гаркави А. В. - Москва : ГЭОТАР-Медиа, 2020. - ISBN 978-5-9704-5564-7. - Текст : электронный // ЭБС «Консультант студента» : [сайт]. - URL : <https://www.studentlibrary.ru/book/ISBN9785970455647.html> (дата обращения: 20.08.2021). - Режим доступа : по подписке.
3. Егиазаряна, К. А. Травматология и ортопедия : учебник / под ред. К. А. Егиазаряна, И. В. Сиротина - Москва : ГЭОТАР-Медиа, 2018. - 576 с. - ISBN 978-5-9704-4804-5. - Текст : электронный // ЭБС «Консультант студента» : [сайт]. - URL : <https://www.studentlibrary.ru/book/ISBN9785970448045.html> (дата обращения: 20.08.2021). - Режим доступа : по подписке.
4. Миронов, С. П. Травматология / под ред. Миронова С. П. - Москва : ГЭОТАР-Медиа, 2018. - 512 с. - ISBN 978-5-9704-4538-9. - Текст : электронный // ЭБС «Консультант студента» : [сайт]. - URL : <https://www.studentlibrary.ru/book/ISBN9785970445389.html> (дата обращения: 20.08.2021). - Режим доступа : по подписке.
5. Корнилов, Н. В. Травматология и ортопедия : учебник / [Н. В. Корнилов]; под ред. Н. В. Корнилова. - 3-е изд. , доп. и перераб. - Москва : ГЭОТАР-Медиа, 2016. - 592 с. - ISBN 978-5-9704-3895-4. - Текст : электронный // ЭБС «Консультант студента» : [сайт]. - URL : <https://www.studentlibrary.ru/book/ISBN9785970438954.html> (дата обращения: 20.08.2021). - Режим доступа : по подписке.

Дополнительная литература

1. Анатомия человека : учебник : в 2 томах [Электронный ресурс] : практическое руководство / М. Р. Сапин [и др.] ; под ред. М. Р. Сапина. - Москва : ГЭОТАР-Медиа, 2021. ЭБС «Консультант студента» : [сайт]. - URL :. Режим доступа: <https://www.studentlibrary.ru/book/ISBN9785970452868.html>
2. Анатомия человека в тестовых заданиях [Электронный ресурс] / под ред. Н.Р. Карелиной - М. : ГЭОТАР-Медиа, 2017. ЭБС «Консультант студента» : [сайт]. - URL : - <http://www.studentlibrary.ru/book/ISBN9785970441220.html>
3. Неврологические симптомы, синдромы и болезни : энциклопедический [Электронный ресурс] / Е. И. Гусев, А. С. Никифоров, П. Р. Камчатнов - М. : ГЭОТАР-Медиа, 2014. - ЭБС «Консультант студента» : [сайт]. - URL : <http://www.studentlibrary.ru/book/ISBN9785970430897.html>
4. Лечение пациентов травматологического профиля : учебник / Г. П. Котельников, В. Ф. Мирошниченко, С. В. Ардагов. - Москва : ГЭОТАР-Медиа, 2020. - 352 с. : ил ЭБС «Консультант студента» : [сайт]. - URL :. Режим доступа: <https://www.studentlibrary.ru/book/ISBN9785970456934.html>

Периодические издания

1. «Нейрохирургия» – Научная электронная библиотека eLIBRARY.RU https://www.elibrary.ru/title_about_new.asp?id=8923.
2. «Травматология и ортопедия России» – Научная электронная библиотека eLIBRARY.RU. https://www.elibrary.ru/title_about_new.asp?id=9164.
3. «Гений ортопедии» – Научная электронная библиотека eLIBRARY.RU https://www.elibrary.ru/title_about_new.asp?id=9775.
4. «Полиатравма» – Научная электронная библиотека eLIBRARY.RU https://www.elibrary.ru/title_about_new.asp?id=26510.

Приложение 1

Оборудование, расходные материалы

1. Комплект пробного отведения на 8 контактов Boston Linear 3-6 50 cm Contact Trial Lead Kit.
2. Кабель и удлинитель для операционной.
3. Тестовый стимулятор с программатором специалиста и пациента.
4. 96% этанол.
5. Микроскоп бинокулярный.
6. Компьютер, принтер.
7. Антисептическое мыло и кожный антисептик.
8. Одноразовые перчатки.
9. КБСУ для медицинских отходов класса Б.
10. Столы операционные с принадлежностями.
11. Инструменты для микрохирургии.
12. Инструменты для нейрохирургии.
13. Иглы хирургические.
14. Материал шовный хирургический.
15. Аппарат УЗИ с широкополосными линейными датчиками с частотой от 4 до 9 Мгц.
16. Рентген аппарат.
17. МРТ аппарат.
18. Нейромиограф.